

TROMBEKTOMIA MEKANIKE NË INFARKTIN TRUNOR AKUT - NISMAT PËR REALIZIMIN E KËTYRE PROCEDURAVE NË KOSOVË



Bujar Gjokolli

Specialist i Radiologjisë Diagnostike
Qendra Klinike Universitare e Kosovës

Kolegji AAB

Trombektomia mekanike është njëra prej metodave më kosto efektive në shëndetësi, e cila duhet të shërbejë si katalizator për krijimin e kujdesit më të mirë shëndetësor në gjithë Kosovën.

Kjo nënkupton fasilitimin e kujdesit primar shëndetësor, që pacientët të cilët pësojnë infarkt të freskët iskemik në tru të sillen sa më parë në qendra diagnostike radiologjike të pajisura me tomografi të kompjuterizuar (TK), të punohet në urgjencë TK native e kokës dhe TK-angiografia e arterieve supraaortale.

Me konfirmimin e okludimit të arterieve të mëdha intrakraniale të gjakut, të transportohet pacienti sa më parë në angjiosallën e Klinikës së Radiologjisë në kuadër të Stroke Qendrës në Klinikën e Neurologjisë në QKUK-SHSKUK, në mënyrë që ekipi i radiologëve e teknikëve të radiologjisë në gatishmëri të realizojë sa më parë trombektominë mekanike dhe shpëtojë sa më shumë parenkimë trunore nga zona e rrezikuar që të vdes (penumbra) pas infarktimit iskemik në tru.

E gjitha duhet të jetë e shoqëruar me modernizimin dhe rritjen e qasjes në shërbimet shëndetësore kualitative në mbarë Kosovën, në ndërlidhjen më të mirë të shërbimeve e shërbyesve të kujdesit primar, sekondar e terciar të cilat do të sjellin pacientin sa më parë në tavolinën e angjiosallës së Klinikës së Radiologjisë në QKUK-SHSKUK në Prishtinë, për t'i dhënë rast të trajtohet e shpëtohet nga invaliditeti i përjetshëm.

Trombektomia mekanike konsiderohet si ndryshues i fatit të pacientit (game changing intervention), dhe është procedurë terapeutike minimale invazive radiologjike e cila duhet të jetë opsion i arritshëm për të gjithë pacientët e mundshëm kosovar që kanë pësuar infarkt të freskët në tru.

Përndryshe, deri në vitin 2020, në të gjitha hartat profesionale të shërbimeve të ofruara terapeutike evropiane lidhur me infarkt e freskët në tru, Republika e Kosovës ka figuruar si vend për të cilin nuk ka informata për këto shërbime (nuk ekzistojnë këto shërbime).

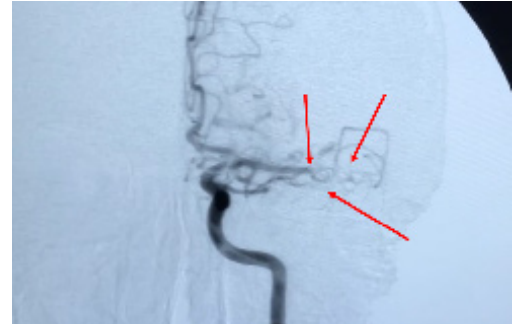
Çfarë rëndësie ka trajtimi i shpejtë i infarktimit akut në tru?

Trombektomia mekanike është procedurë minimale invazive radiologjike e cila mund të ketë ndikim shumë të madh, jo vetëm në jetën e individit e familjes së tij, por edhe për shoqërinë.

Nëse një person pëson infarkt në tru në varshmëri nga madhësia e zonës së infarktuar, pacienti do të pësojë deficite neurologjike deri në hemiplegji e invaliditet të përjetshëm, i cili do të ndikojë jo vetëm në jetën e pacientit e të familjes së tij, por edhe për shoqërinë e cila duhet të përkujdeset për rastin i cili nuk mund të përkujdeset për

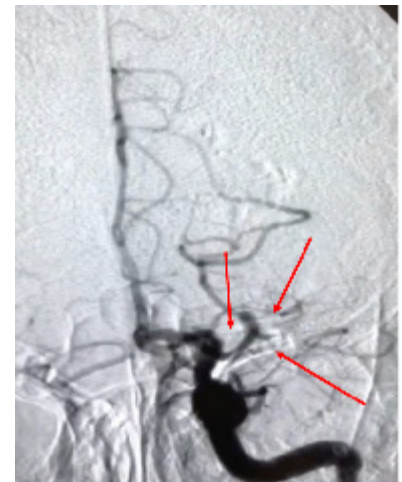
veten e as të gjenerojë më të mira familjes së tij.

Mund të marrim për shembull pacientin e parë të cilit i është realizuar trombektomia mekanike në Kosovë me datë 18 mars 2020. Pacienti N.R., mashkull 58 vjeç ka pësuar infarkt iskemik akut në anën e majtë të trurit (trombozë e ACM majtas). Ka humbur menjëherë të folurit dhe aftësinë e të lëvizurit të gjymtyrëve të anës së djathtë (hemiplegji djathtas).



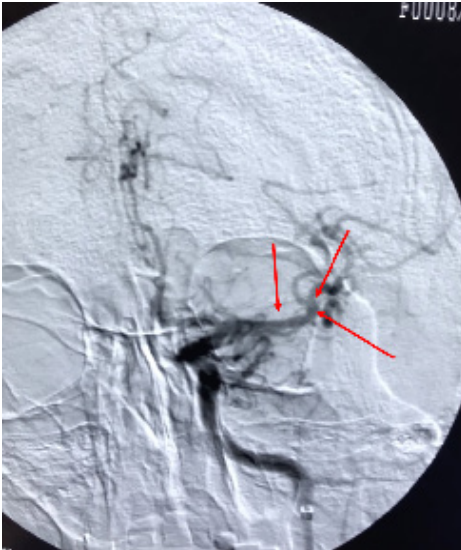
Imazhi 1. Trombozim i pjesës distale të ACM majtas

Rasti i dytë, pacienti 21 vjeç, L.A., ka pësuar infarkt akut iskemik në anën e majtë të trurit (trombozë e ACM majtas) me çrregullim në të folur dhe humbje të aftësisë për të lëvizur gjymtyrët e anës së djathtë (hemiplegji djathtas)



Imazhi 2. Trombozim i pjesës proksimale të ACM majtas.

Të dy pacientët janë trajtuar brenda dritares kohore në Klinikën e Radiologjisë në QKUK dhe janë kthyer në jetën normale pa pasoja. Pas realizimit të trombektomisë mekanike kanë rikthyer aftësinë e të folurit, të lëvizjes së gjymtyrëve dhe janë kthyer në normalitet të plotë.



Imazhi 3. DSA e pacientit të parë, e cila prezanton ACM majtas pas trombektomisë mekanike dhe rekanalizimit të pjesës distale të ACM bashkë me dy degët e saja.


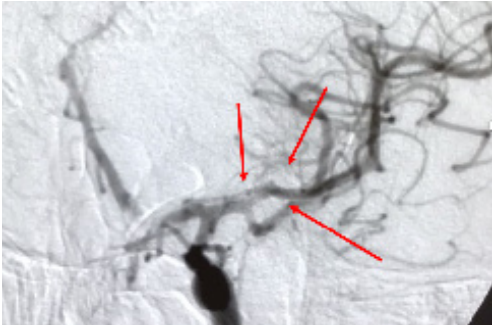


Foto 1. Fotografi e trombit të aspiruar me trombektomi mekanike tek pacienti i parë.



Imazhi 4. DSA e pacientit të dytë, e cila prezanton ACM majtas pas trombektomisë mekanike dhe rekanalizimit të pjesës distale të ACM bashkë me dy degët e saja.

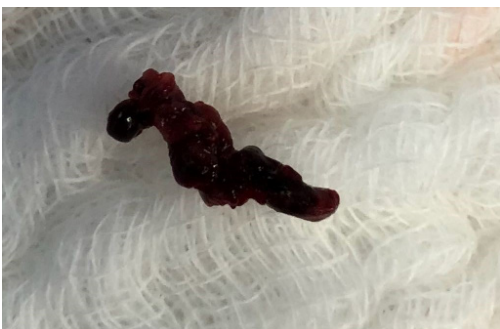

Foto 2. Fotografi e trombit të aspiruar me trombektomi mekanike tek pacienti i dytë.

Trombektomia mekanike në Republikën e Kosovës

Duke filluar me 18 mars 2020, prej kur është realizuar trombektomia e parë në Republikën e Kosovës, deri më tani janë realizuar 6 procedura të suksesshme tek pacientët e moshës 21-70 vjeçare, tri femra dhe tre meshkuj. Tek dy pacientët meshkuj kemi pasur trombozime të ACM majtas, e tek i treti djathtas, me afazi dhe hemiplegji djathtas te dy të parët, derisa i treti me hemiplegji të sipërme majtas. Nga ana tjetër, pacientët femra kanë pasur trombozime të ACM djathtas me hemiplegji majtas.

Të gjithë pacientët fillimisht janë diagnostikuar me tomografi të kompjuterizuar (TK) dhe TK-angiografi në urgjencë (në Klinikën Emergjente) dhe përbrenda dritares kohore është realizuar rikanalizimi në angjiosallën e Klinikës së Radiologjisë duke u kujdesur më tutje në Klinikën e Neurologjisë. Të nesërmen të gjithë pacientëve u është realizuar rezonanca magnetike (RM) dhe është filluar me terapi fizikale, si dhe u është realizuar kontrolli i mëvonshëm për t'i mirëmbajtur rezultatet e arritura të procedurës së rikanalizimit.