EHOKARDIOGRAFIA FETALE GJATË SHTATZËNISË

Hedon Hoxha

Doktor i Mjekësisë

Abstrakti

Ehokardiografia fetale është një teknikë jo-invazive e përdorur për të vlerësuar strukturën dhe funksionin e zemrës fetale në mitër. Ndërsa zakonisht kryhet në tremujorin e dytë, roli i saj në tremujorin e parë (ndërmjet javëve 11 dhe 14 të shtatzënisë) ka marrë rëndësi në rritje për identifikimin e defekteve kongjenitale të zemrës. Kjo teknikë përdor valë me frekuencë të lartë për të krijuar imazhe të drejtpërdrejta dhe të detajuara të zemrës fetale, duke mundësuar vlerësimin edhe në këtë fazë të hershme. Kjo është veçanërisht e dobishme për shtatzënitë me rrezik të lartë ose për ato që kanë histori familjare të kushteve kardiake. Ekokardiografia fetale në tremujorin e dytë, e cila kryhet zakonisht ndërmjet javëve 18 dhe 24, ofron pamje më të detajuara dhe përdoret shpesh për kontroll pas skanimit të hershëm. Të dyja, ehokardiografia fetale e tremujorit të parë dhe të dytë ofrojnë informacion të rëndësishëm për këshillimin prenatal, planifikimin e lindjes dhe kujdesin pas lindjes, duke përmirësuar rezultatet për fëmijët me defekte kongjenitale të zemrës. Përparimet në teknologji, si imazheria 3D dhe 4D, përmirësojnë më tej saktësinë diagnostikuese dhe vizualizimin.

Hyrja

Historiku i realizimit të ehokardiogarfisë fetale rezulton në vitet e 80-ta të shekullit të kaluar nga pediatrja kardiologe britanike Lindsey D. Allan në shtator të vitit 1982 me editorialin e saj për Fetal Echocardiography, por fillimisht e kufizuar vetëm te shtatzënat që janë vlerësuar me shkallë të lartë të rrezikut. Ndërsa, kolegët e saj francezë 4 vite më pas rekomandojnë që të fillohet të trajnohen mjekët gjinekolog-obsteter në arritje të përgatitjes së tyre profesionale që gjatë ekzaminimit ultrasonografik të fetusit t'i identifikojnë 4 hapësirat e zemrës / Four view Chamber.

Me kalimin e kohës, ehokardiografisë fetale i jepet kujdes i shtuar anembanë rruzullit tokësor. Janë involvuar numër i madh i ekspertëve të mjekësisë fetale, gjinekolog-obsteter dhe specialistë nga lëmia e pediatrisë kardiologjike. Sot hasim në libra të shumtë për ehokardiografi fetale, editoriale të panumërta të shkruara dhe elektronike, kongrese në nivele të larta botërore, udhëzime për përpilime për udhërrëfyes (Guidelines) lokal, kombëtar dhe ndërkombëtar. Hasim në strategji nga shumë shtete botërore për trajnim të obstetërve nga lëmia e ehokardiografisë fetale me qëllim të shtimit të njohurive të mjekëve me protokollet e ehokardiografisë fetale gjatë ekzaminimeve ultrasonografike të fetuseve në tremujorin e parë dhe të dytë, shto këtu në anën tjetër edhe sofistikimin e përditshëm të aparaturave mjekësore - ultratingullit, me shtim të kapacitetit revolucionar të vizualizimit të zemrës fetale dhe të organeve tjera përmes sondave të ndryshme dhe të veçanta për këtë qëllim si dhe softuerëve të avancuar për zemrën fetale, së fundmi edhe me aplikimin e inteligjencës artificiale. Vetëm 10 vite më parë në Guidelines-in e ISUOG për zemrën fetale parashihen: paraqitja e 4 hapësirave dhe të rrahurat ritmike të zemrës fetale. Ndërsa, tani me udhërrëfyesin

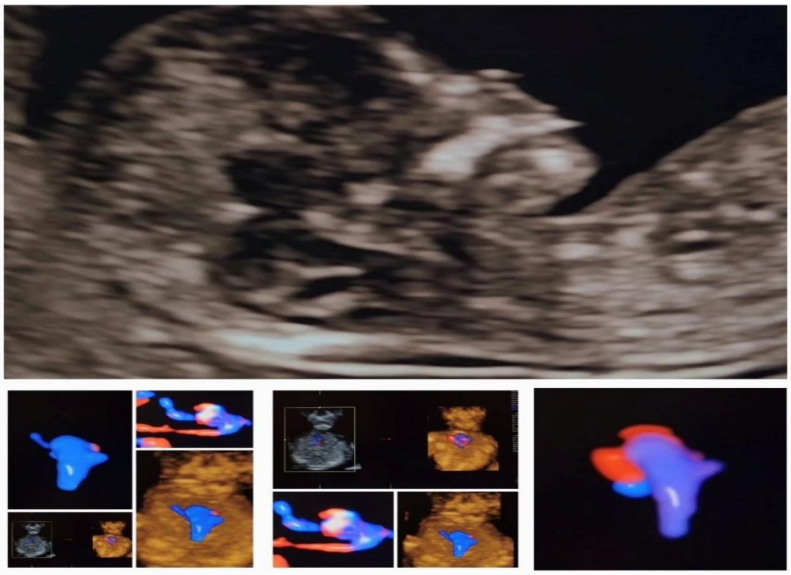

Figura 1. Në praktikën tonë, në kohën e skriningut detal të tremujorit të parë të realizuar në mes të javës së 11-13 të gestacionit, i kushtojmë kujdes të dhënave direkte si: situsi i zemrës, 4 hapësirat (si dhe në color), 3 vessel - view, si dhe të dhënat indirekte, transulenca nukale e rritur (NT), regurgitimi tricuspidal, boshti abnormal i zemrës dhe reverse flow i Ductus Venosus.

(©Dr. Agron Hoxha - i publikuar në Linkedin (realizuar me Voluson E10 me softuerin STIC me sondë volumetrike RM6C)).

Korrespodenca:
hedonhoxha@gmail.com

EHOKARDIOGRAFIA FETALE GJATË SHTATZËNISË

Agron Hoxha

Specialist i Gjinekologjisë dhe Obstetrikës

Korrespodenca:
agronhoxha.pz@gmail.com

më të ri të ISUOG të vitit 2023, zemra fetale validohet në vizualizim në pesë plane kardiake të skriningut dhe atë në tremujorin e parë në Detailed first trimester dhe tremujorin e dytë - Mild - trimester fetal scan report form for single skeleton pregnancy.

Sëmundjet kongjenitale të zemrës paraqesin abnormalitete serioze kongjenitale të cilat përfshijnë gjysmën e vdekjeve në fëmijëri nga abnormalitete kongjenitale. Incidenca e sëmundjeve kongjenitale të zemrës (SKZ) është rreth 8-9 raste në 1000 të porsalindur. Incidenca e përgjithshme mund të paraqitet edhe më e rritur dhe të arrihet 50 raste në 1000 shto këtu edhe anomalitë që përfshijnë valvulat bikuspidale aortike, aneurismën e septumit atrial dhe persistent superior vena cava. Prezenca e abnormaliteteve ekstrakardiake te fetusi shoqërohet me SKZ edhe pse kanë kariotip normal. Incidenca e SKZ raportohet të jetë 10%-20% te fetuset me hydropsnonimmun. Prezenca e abnormaliteteve gjenetike ose kromosomale të fetuseve shoqërohet me shkallë të lartë të rrezikut për defekte kardiake dhe ekstrakardiake. Transulenca nukale (NT) e matur 3.5 mm dhe mbi këtë vlerë ose mbi 99 për qind për moshën gestative paraqet pikë referente për ehokardiografi fetale. Incidenca e SKZ pesë herë rritet tek infantet e nënave me diabet pregestacional, si dhe paraqet indikacion për ehokardiografi fetale tek ato shtatzëna që zhvillojnë diabet gestacional në tremujorin e parë ose të dytë. Ekspozimi fetal në tremujorin e parë, nëse niveli i phenylalanines maternale tejkalon vlerat 15mg/dl shoqërohet me rritje për 10 deri 15 herë më shumë për zhvillim të sëmundjeve kongjenitale të zemrës. Tek infantet me sindromën fetale alkoolike, SKZ identifikohen në 25% deri 30%, të prezantuara zakonisht me defekte septale dhe anomali të tjera kardiake. Fetusët e ekspozuar me ACE inhibitorë në tremujorin e parë rezultojnë me rrezik të lartë për sëmundje kongjenitale të zemrës. Katër herë më shumë është parë rreziku i shtuar te shtatzënitë me IVF, gjithashtu incidenca është rritur te rastet e grave me phenylketonuri, tek gratë me sëmundje familjare kardiake, tek gratë që përdorin antikolvuzantë përfshirë këtu: hydantoin, phenytoin, carbamazepine, trimethadione, sodium valproate. Nuk rekomandohet përdorimi i barërave josteroidale anti inflamatore si indometacina (që përdoret si tokolitik në tremujorin e dytë) ngase të dhënat paraqesin konstrikcionin e parakohshëm të ductus arteriosus te rastet e përdorimit të barit të sipërshënuar.

Suplementimi me acid folik në periudhën prekoncepcionale redukton rrezikun për sëmundje kongjenitale të zemrës. Andaj, duhet t'i kushtohet rëndësi e shtuar në parandalimin e SKZ me acid folik. Evidencat e fundit sugjerojnë që suplementimi me acid folik në periudhën prekoncepcionale në mënyrë signifikante redukton shkallën e rrezikut të SKZ, analizat e kontrolluara të randomizuara paraqesin efikasitetin e marrjes së 0.8 mg të acidit folik në drejtim të reduktimit të SKZ. Mekanizimi i saktë i veprimit të acidit folik në reduktimin e malfomimeve kardiake kongjenitale edhe më tej nuk është plotësisht i qartë por aktiviteti enzimatik i Methylenetetrahydrofolatereductase (MTHFR) mund të jetë i involvuar në këtë proces. Ekziston asocimi ndërmjet elevimit të homocysteines, variantit gjenetik të MTHFR dhe sëmundjeve kongjenitale të zemrës. Është vërejtur që te nënat e infanteve të atakuar me SKZ niveli i

Figura 2. Në figurën si më lartë nuk kishim qasje në ductus venosus, ngase ductus venosus mungon dhe me këtë rast vena umbilikale drenohet direkt në vena cava inferior (rast i konfirmuar me analizë gjenetike te fryti me Trisomy 21).

(©Dr. Agron Hoxha - i publikuar në Linkedin (realizuar me Voluson E10 me softuerin STIC me sondë volumetrike RM6C)).

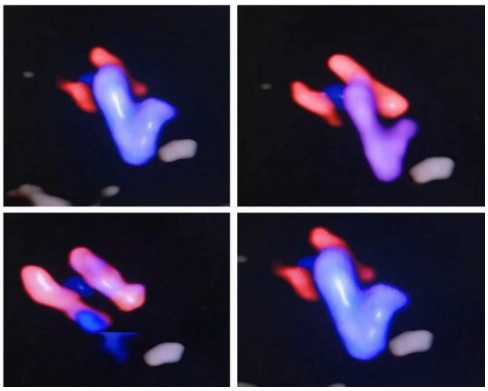

Figura 3. Në të shumtën e rasteve, në rastet e ehokardiografisë fetale në tremujorin e parë, bazohemi në të dhënat tabelore të propozuar nga E. QUARELLO me bashkëpunëtorë, të fituara nga imazhet ultrasonografike duke i mbledhur pikët dhe me këtë shumën totale, nga e cila tabelë së paku 8 pikë mund të definojnë një rezultat optimal dhe informativ.

homocisteinës shënon vlera të larta mbi ato referente.

Në kuadër të ekzaminimit të zemrës fetale përfshihen:

1. Heart intrathoracic with regular rrhytm (Zemra intratorakale me ritëm të rregullt).

2. Cardiac size and axis (Boshti dhe madhësia e zemrës).

3. Four chamber view (Katër hapësirat e zemrës).

4.Left ventricular outflow tract (Trakti i daljes së ventrikulit të majtë).

5. Right ventricular outflow tract (Trakti i daljes së ventrikulit të djathtë).

6. Three- vessel and trachea view (Pamje me tre enë dhe trakea).

Ehokradiografia fetale e tremujorit të parë shpesh paraqet sfidë në punën e përditshme ngase kemi të bëjmë me një fryt me CRL diku me rreth 65-75mm. Ndihmesë të veçantë ofron aparatura e avancuar me sondë volumetrike, ku në rastet tona janë përdorë sondat RAB 6, RM6C me softuerin e veçantë për zemrën fetale - STIC. Me këtë rast fitohen volumet në 4D të cilat më pas mund të post procesohen, të analizohen dhe më pas si të arkivuara në raste dyshuese të krahasohen me ehokardiografinë fetale të radhës të tremujorit të dytë, ku tanimë zemra fetale është më e madhe dhe qasja në vizualizim dhe përmbajtja e protokolleve sipas ISUOG është më e pranuar.

Ky punim ka për qëllim të tregojë rëndësinë e ehokariografisë fetale në detektimin e sëmundjeve kongjenitale të zemrës dhe sëmundjeve tjera fetale duke u bazuar në udhërrëfyesit sipas ISUOG ku edhe janë paraqitur disa shembuj të këtyre sëmundjeve dhe për të vënë në pah rëndësinë e acidit folik që në praktikë evidencat e fundit sugjerojnë që suplementimi me acid folik në periudhën prekoncepcionale në mënyrë signifikante

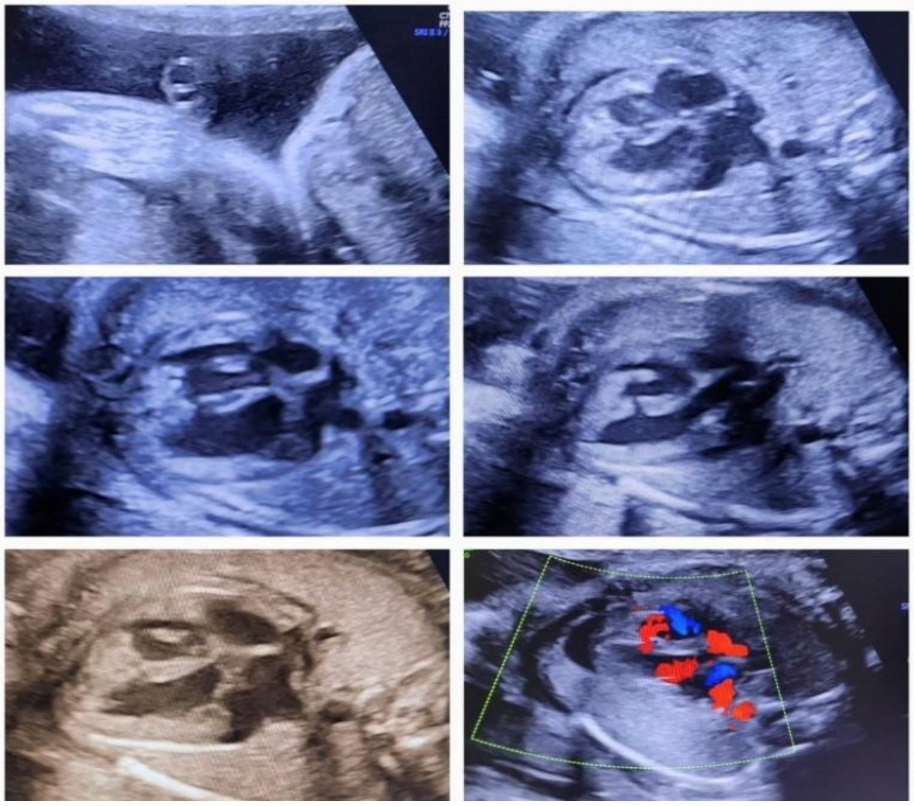

Figura 4. Në kuadër të tremujorit të dytë (të realizuar nga java e 18-22-të), i përmbahemi gjithashtu pesë planeve madhore kardiake, ku si në rastin në vijim mund të haset në defektin e septumit ventrikular VSD të parë në 4CH view si dhe në short low axis. Detektimin e tillë në pjesën më të madhe na ofron Color Doppleri ku vizualizon më qartë defektin në fjalë si në rastin në fjalë, gjithashtu një shenjë indirekte që na orienton ndonjëherë në SKZ është mungesa e një prej arterieve umbilikale-single umbilical artery- SUA, si në rastin tonë. (©Dr. Agron Hoxha - (realizuar me Voluson E10 me softuerin STIC me sondë volumetrike RM6C)).

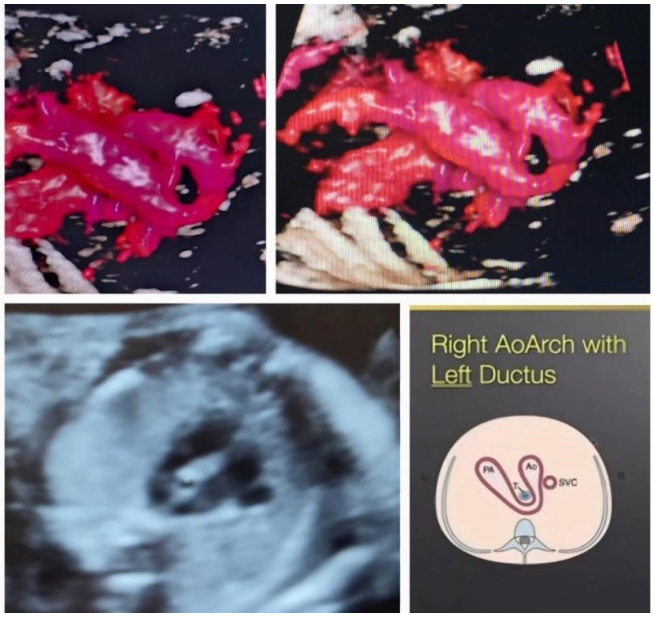

Figura 5. Me anë të metodës softuerike STIC, si në rastin në fjalë hasim në anomalitë e arkut aortal të definuar si Right Aortic Arch with Left Ductus Arteriosus, te i cili rast në planin 3 Vessel trachea view hasim unazën vaskulare - Vascular Ring, aortën decendente të lokalizuar djathtas.

(©Dr. Agron Hoxha - i publikuar në Linkedin (realizuar me Voluson E10 me softuerin STIC me sondë volumetrike RM6C)).

redukton shkallën e rrezikut të SKZ, analizat e kontrolluara të randomizuara paraqesin efikasitetin e marrjes së 0.8 mg të acidit folik në drejtim të reduktimit të SKZ.

Tabela 1. Në bazë të udhërrëfyesit të ri të ISUOG, për ekzaminimin detal të tremujorit të parë haset në vizualizim të pesë planeve kardiake të skriningut dhe atë në tremujorin e parë. Me këtë kuptojmë rëndësinë e ehokardigrafisë fetale qysh në tremujorin e parë, që zë vend të rëndësishëm në skriningun e përgjithshëm të tremujorit të parë. (Ultrasound Obstet Gynecol 2023;61:788-803).

Appendix 3 Example examination report for detailed first-trimester fetal ultrasound scan

isuog

Name of Center

Detailed first-trimester examination

Date of exam: **Patient ID:**
Patient name: **Birth date:**

Sonographer:
Ultrasound machine:
Transabdominal ☐ Transvaginal ☐
Indication for scan:
Screening ☐ Other:

Relevant risk factors:

ART pregnancy: N / Y .....

Singleton: ☐
Twins:** ☐ monochorionic / dichorionic

Adnexa: Normal ☐ Abnormal ☐ Not examined ☐

Placenta: Normal ☐ Abnormal ☐

Biometry	mm
Crown–rump length (CRL)	
Biparietal diameter (BPD)	
Head circumference (HC)	
Abdominal circumference (AC)	
Femoral diaphysis length (FL)	

Risk assessment	
Nuchal translucency (NT) (mm)	
Nasal bone (NB) (mm)	
Ductus venosus A-wave (positive/negative/PI)	
Tricuspid valve regurgitation N / Y	
Right uterine artery PI:	
Left uterine artery PI:	

Gestational age based on ultrasound: .....weeks .....days

CVS / Amnio: planned ☐
cfDNA: planned ☐

CONCLUSION:
☐ Normal and complete examination.
☐ Normal but incomplete examination.
☐ Abnormal examination*
☐ Plans: ☐ No further ultrasound scans required
☐ Follow up planned in ..... weeks.
☐ Referred to .....
☐ Other:

Sonographic appearance of fetal anatomy Normal = N Abnormal = A Not visualized = NV		N	A	NV
Head and brain				
	Intact cranium / normal shape			
	Midline falx			
	Choroid plexus / lateral ventricles			
	IT / brainstem / cisterna magna			
	Cerebral peduncles with AoS			
Face and neck				
	Nuchal translucency			
	Retronasal triangle			
	Maxilla / mandible			
	Orbits			
Thorax				
	Thorax shape with lung fields Diaphragmatic continuity			
Heart				
	Heart intrathoracic with regular rhythm			
	Cardiac size and axis			
	Four-chamber view			
	Left ventricular outflow tract			
	Right ventricular outflow tract			
	Three-vessel-and-trachea view			
Abdomen				
	Stomach filled			
	Bladder filled (length < 7 mm)			
	Intact abdominal wall			
	Two umbilical arteries			
	Kidneys			
Spine				
Limbs				
	Upper limbs with three segments			
	Lower limbs with three segments			

Remarks: (* Describe here any abnormal findings)

Signed: .....

***: For multiple pregnancy, specify chorionicity and fill out one sheet for each fetus (labeled Fetus A, B, C, ...)*

Amnio, amniocentesis; AoS, aqueduct of Sylvius; ART, assisted reproductive technology; cfDNA, cell-free DNA; CVS, chorionic villus sampling; N, no (except where defined as 'normal'); IT, intracranial translucency; PI, pulsatility index; Y, yes.

© 2023 International Society of Ultrasound in Obstetrics and Gynecology. *Ultrasound Obstet Gynecol* 2023; **61**: 127–143.

2023, 1, Downloaded from https://obgyn.onlinelibrary.wiley.com/doi/10.1002/uog.26106 by Test, Wiley Online Library on [04/01/2023]. See the Terms and Conditions (https://onlinelibrary.wiley.com/terms-and-conditions) on Wiley Online Library for rules of use; OA articles are governed by the applicable Creative Commons License

Tabela 2. Në të shumtën e rasteve, në rastet e ehokardiografisë fetale në tremujorin e parë, bazohemi në të dhënat tabelore të propozuara nga E. QUARELLO me bashkëpunëtorë, të fituara nga imazhet ultrasonografike duke i mbledhur pikët dhe me këtë shumën totale, nga e cila tabelë së paku 8 pikë mund të definojnë një rezultat optimal dhe informativ.

Kriteret per realizim dhe qasje kualitative te **four-chamber view** dhe **three vesssels and trachea view**

four-chamber view		three vesssels and trachea view	
Kriteret	***PIKET***	***Kriteret***	***PIKET***
Pamja simetrike e diametrit anteroposterior te toraksit ne boshtin aksial (tranversal)– diametri nga majtas – djathtas	1	Pamja simetrike e diametrit anteroposterior te toraksit ne boshtin aksial (transversal)– diametri nga majtas – djathtas	1
Vizualizimi I shpines dhe pjeses iniciale te nga nje brinje ne te dy anet	1	Vizualizimi I shpines dhe pjeses iniciale te nga nje brinje ne te dy anet	1
Dy rrjedhje laminare atrioventriculare	2	Dy rrjedhje laminare te ndarra	2
Dy rrjedhje laminare atrioventrikulare te ndarra nga atriumet deri te apeksi I ventrikujve	2	Konvergjimi I dy rrjedhjeve laminare ne forme te shkronjes V	2
Dy rrjedhje atrioventrikulare simetrike	2	Dy rrjedhje laminare simetrike Dy rrjedhje laminare anterograde	1 1
	8 pike		**8 pike**

Referencat:

1.Ultrasound of congenital fetal anomalies - Differential diagnosis and prognostic indicators - Third Edtition-Dario Paladini, Paolo Volpe.

2.A practical Guide to Fetal Echocardiography - Normal and Abnormal Hearts - Fourth Edition - Alfred Abuhamad, RabihChaoui.

3.Basic heart examination: feasibility study of first-trimester systematic simplified fetal echocardiography. E. QUARELLO*†, A. LAFOUGE‡, N. FRIES§, L. J. SALOMON¶ and the CFEF§.

4.Fetal heart scanning in the first trimester, Julene S. Carvalho First published: 21 December 2004https://doi.org/10.1002/pd.1063Citations: 72.

5. Fetal heart defects : potential and pitfalls of first trimester detection Asma Khalil; Kypros H. Nicoilades.

6.Imazhet autentike të realizuara gjatë punës sonë të përditshme të edituara dhe publikuara në Linkedin - ©Dr. Agron Hoxha).